

Liikunnan ja urheilun aiheuttamat sydänmuutokset

- Mikä on vielä normaalia?
- Milloin lääkäriin?

Kardiologi
Sari Vanninen
Varala 5.3.2013

Määritelmä

- Urheilijansydämellä tarkoitetaan pitkäaikaisen fyysisen harjoittelun aiheuttamia muutoksia sydämen rakenteessa ja sähköisessä toiminnassa

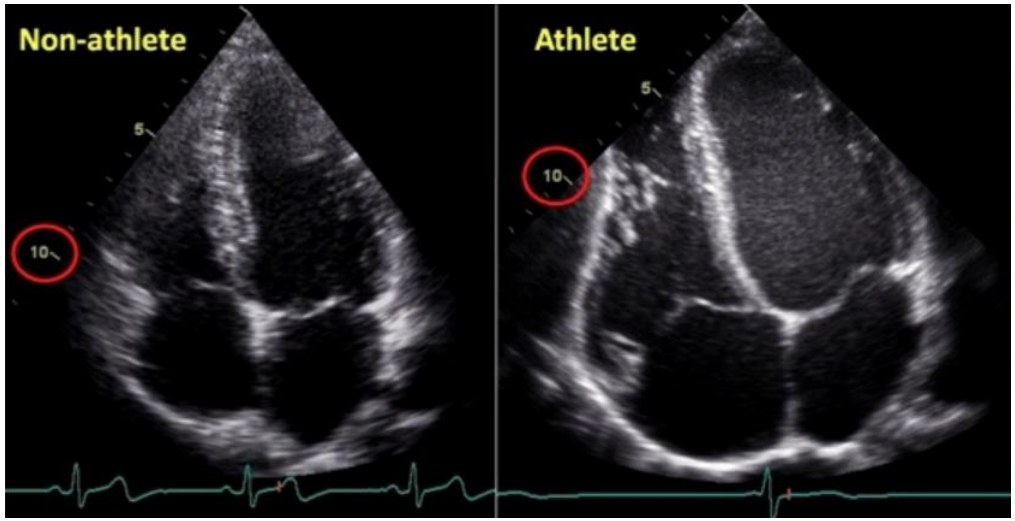

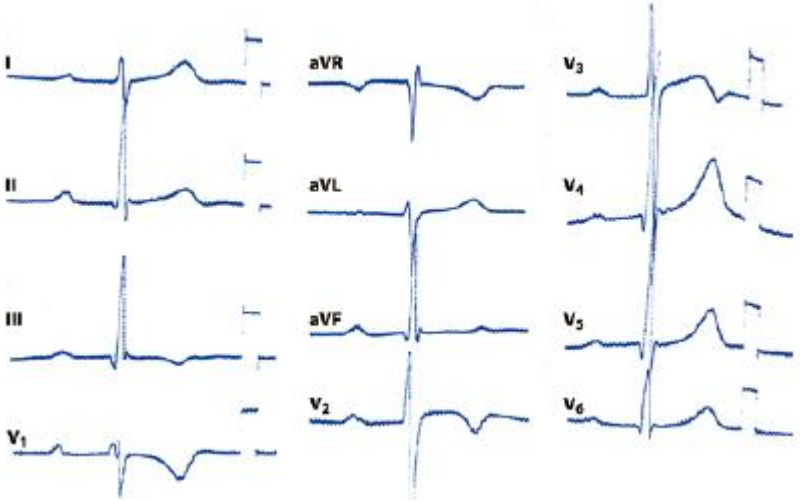

Duodecim 2006;122:1597–605

- LV seinämäpaksuuntuminen on adaptaatioilmiö, jossa sydämen täyttyminen ja supistuminen ovat normaaleja
- Urheilija ei oirehdi sydänmuutoksistaan
- Muutokset voivat aiheuttaa epäilyn sydänsairaudesta
- Keinotekoiset ja laittomat urheilusuoristusta parantamaan käytetyt lääkeaineet voivat vaurioittaa sydäntä

LV tilavuuteen vaikuttavat tekijät

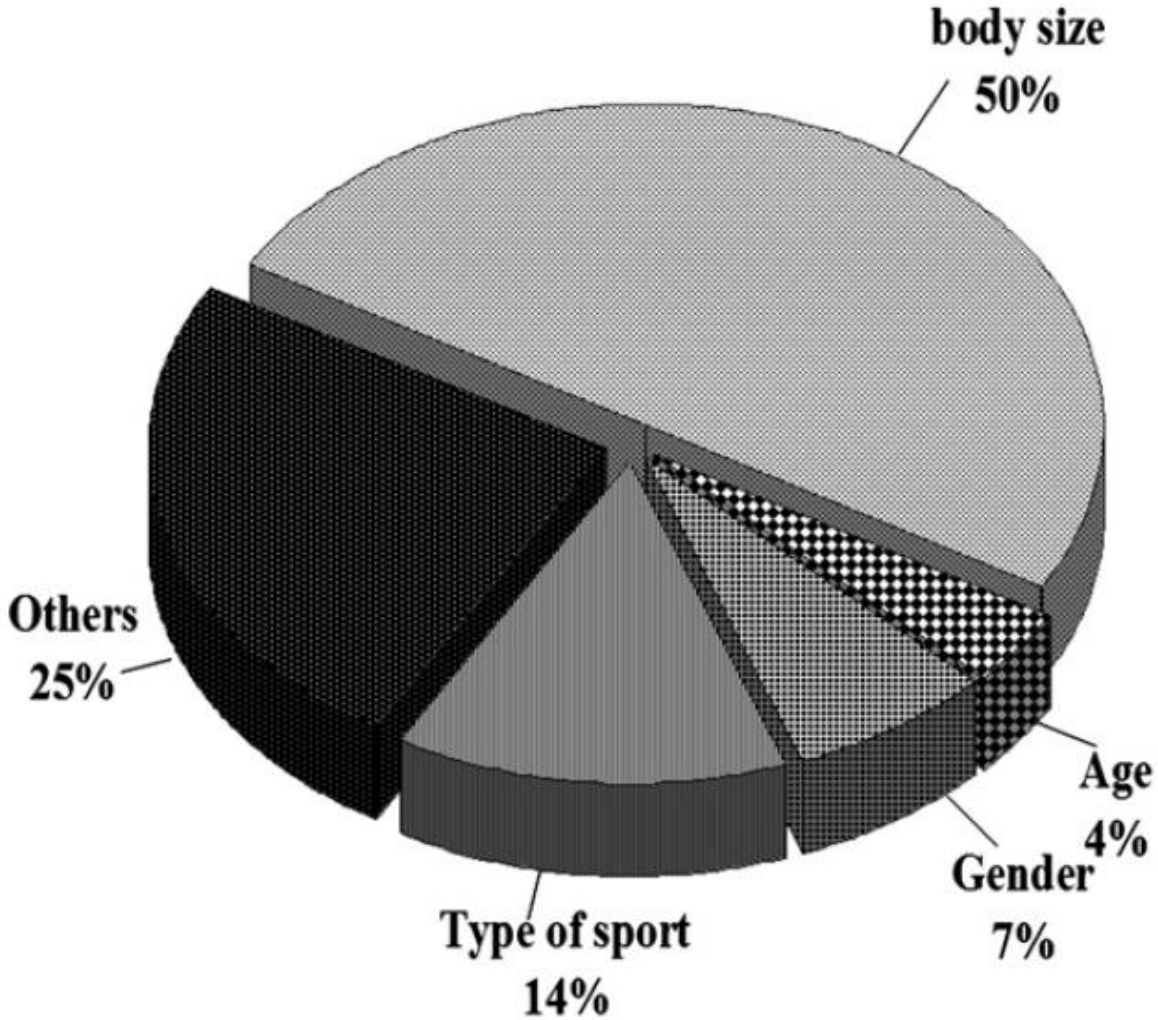

Progress in Cardiovascular Diseases 54 (2012) 387–396

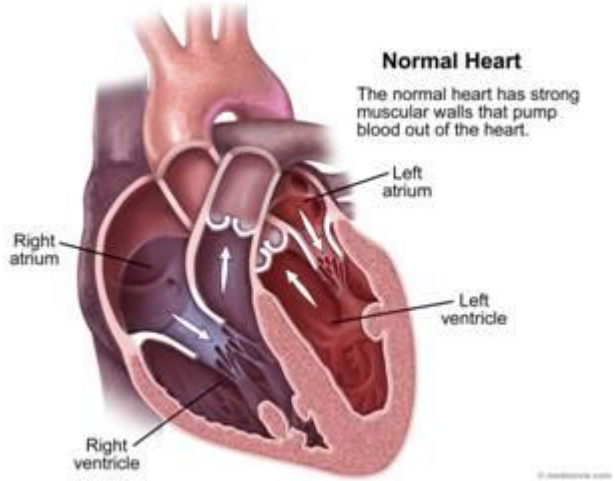

- Kestävyysurheilu aiheuttaa tilavuuskuormitusta

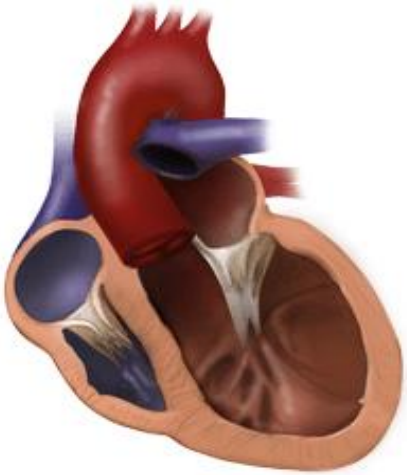

- Voimaharjoittelussa vallitsevana painekuormitus

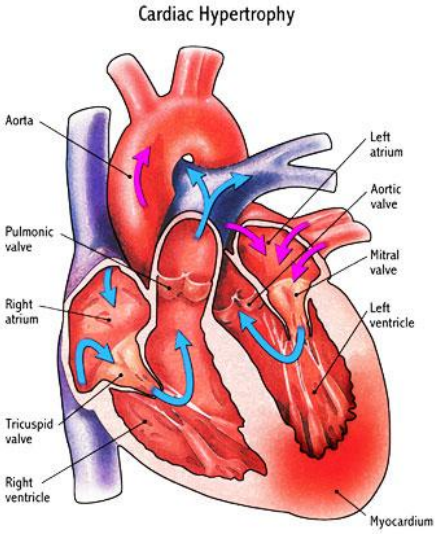

Vastuksen jyrkkä lisääntyminen

Sykintätiheys ja iskutilavuus nousevat

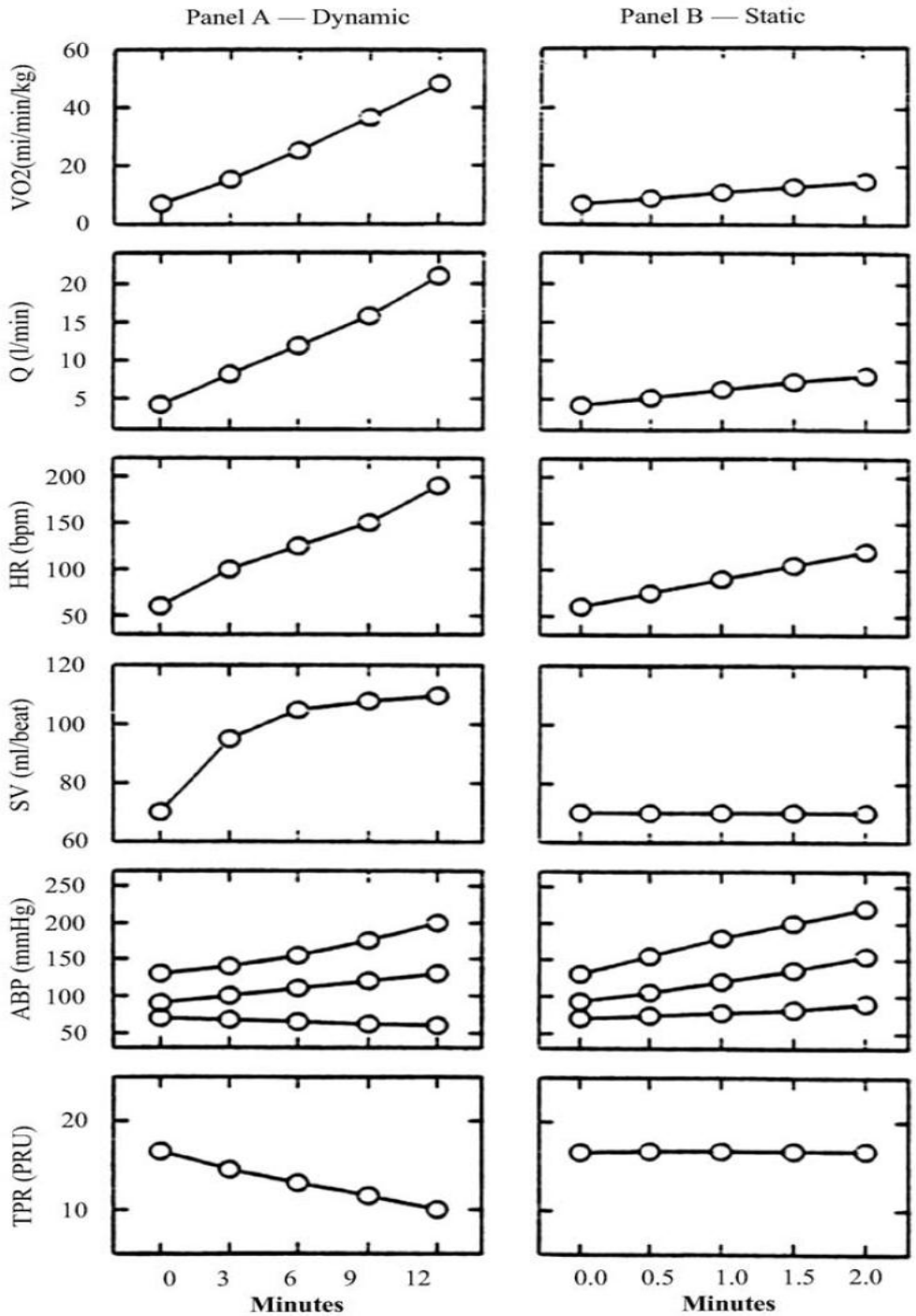

JACC Vol. 45, No. 8, 2005

Increasing Static Component	A. Low (<40% Max O_2)	B. Moderate (40-70% Max O_2)	C. High (>70% Max O_2)
III. High (>50% MVC)	Bobsledding/Luge*†, Field events (throwing), Gymnastics*†, Martial arts*, Sailing, Sport climbing, Water skiing*†, Weight lifting*†, Windsurfing*†	Body building*†, Downhill skiing*†, Skateboarding*†, Snowboarding*†, Wrestling*	Boxing*, Canoeing/Kayaking, Cycling*†, Decathlon, Rowing, Speed-skating*†, Triathlon*†
II. Moderate (20-50% MVC)	Archery, Auto racing*†, Diving*†, Equestrian*†, Motorcycling*†	American football*, Field events (jumping), Figure skating*, Rodeoing*†, Rugby*, Running (sprint), Surfing*†, Synchronized swimming†	Basketball*, Ice hockey*, Cross-country skiing (skating technique), Lacrosse*, Running (middle distance), Swimming, Team handball
I. Low (<20% MVC)	Billiards, Bowling, Cricket, Curling, Golf, Riflery	Baseball/Softball*, Fencing, Table tennis, Volleyball	Badminton, Cross-country skiing (classic technique), Field hockey*, Orienteering, Race walking, Racquetball/Squash, Running (long distance), Soccer*, Tennis

Increasing Dynamic Component

JACC Vol. 45, No. 8, 2005

- Sympaattinen aktivaatio aiheuttaa sydämen supistusvireyden ja syketaajuuden nousun

- Hidastunut syketaajuus on seurausta lisääntyneestä parasympaattisesta, vagaalisesta aktivaatiosta

- Kestävyysurheilu aiheuttaa autonomisesta hermotuksesta riippumatonta sisäistä mukautumista sinus- ja eteiskammiosolmukkeissa hidastaen sykeimpulssin syntyä ja johtumista

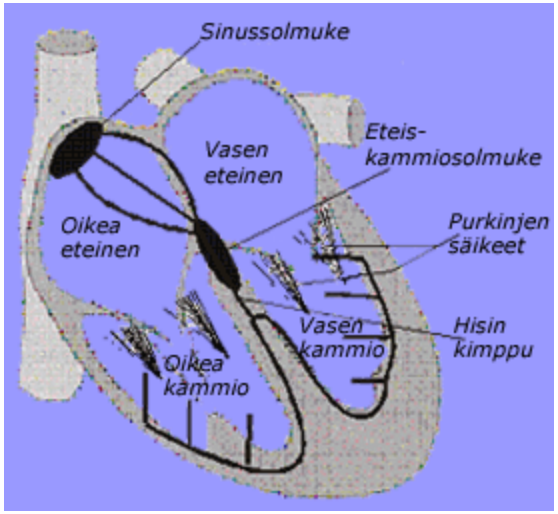

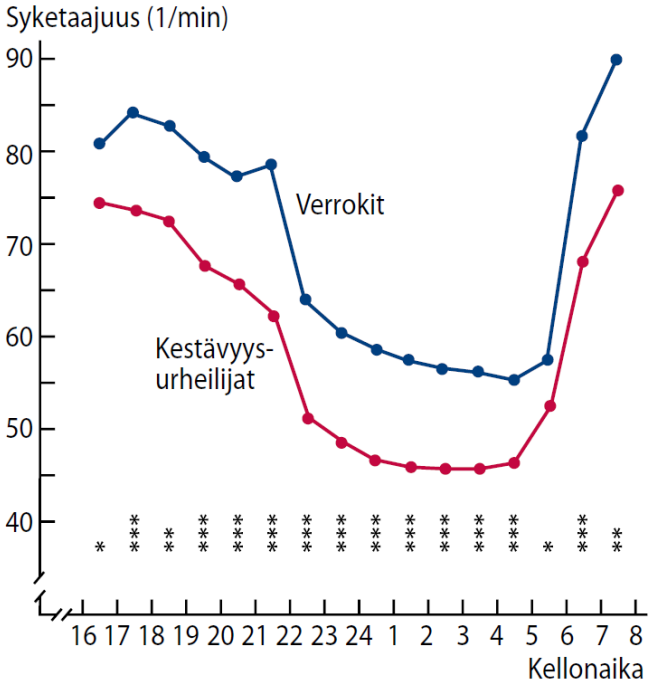

Duodecim 2006:122:1597–605

Kestävyysurheilijoiden EKG-24h löydöksiä

	Aikuiset				Nuoret			
	Urheilijat		Verrokit		Urheilijat		Verrokit	
	% löydöksiä/tutkittuja		% löydöksiä/tutkittuja		% löydöksiä/tutkittuja		% löydöksiä/tutkittuja	
Sinustauko yli 2,0 s	32	36/114	1	2/143	14	5/35	3	1/35
Eteis-kammiokatkos								
I aste	31	35/114	6	9/143	23	8/35	11	4/35
II aste, Wenckebach	16	24/149	4	7/158	20	7/35	3	1/35
II aste, »Mobitz II like pattern»	3	4/149	0		6	2/35	0	
Korvausrytmi								
junktionaalinen	13	16/119	0		3	1/35	0	
ventrikulaarinen	3	3/119	0		0		0	
Kammiolisälyöntisyys	50	60/119	51	66/130	60	21/35	57	20/35
Kammiotakykardiapyrähdys	2	3/149	2	3/158	3	1/35	0	

TAULUKKO 4. EKG:n pitkäaikaisrekisteröinnissä todettujen löydösten esiintymistaajuudet kestävyysurheilijoilla ja samaan ikäryhmään kuuluvilla verrokeilla (Bjönstad ym. 1994, Heinonen ym. 1994, Jensen-Urstad ym. 1997, Talan ym. 1982, Viitasalo ym. 1982, Viitasalo ym. 1984, Zakynthinos ym. 2001). Aikuisurheilijoiden aineistoissa keski-iät olivat välillä 21,2–25,1 v ja verrokkien iät 23,0–26,1 v. Nuoret urheilijat ja verrokit olivat 14–16-vuotiaita.

Duodecim 2006;122:1597–605

Urheilu ja sydämen rytmihäiriöt

- Tavalliset rytmihäiriöt ovat myös urheilijoiden yleisimpiä rytmihäiriöitä

- Yhtäkkiä alkava ja päättyvä nopea säännöllinen rytmihäiriö on todennäköisimmin eteiskammiosolmukkeen kiertoaktivaatiotakykardia, joka paranee katetrihoidolla

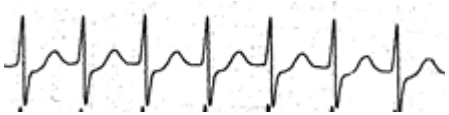

- Kestävyysurheilun harrastus lisää alttiutta eteisvärinään ja eteislepatukseen, ja tämä alttius suurenee iän karttuessa

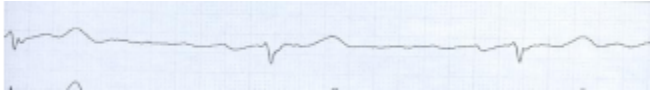

- Kestävyysurheilijan sykkeen hidastuminen yöllä alle 30 lyöntiin minuutissa ei aiheuta tutkimustarvetta, ellei hidas syke aiheuta oireita

Harjoittelutauon vaikutus kammiorytmihäiriöiden esiintyvyyteen

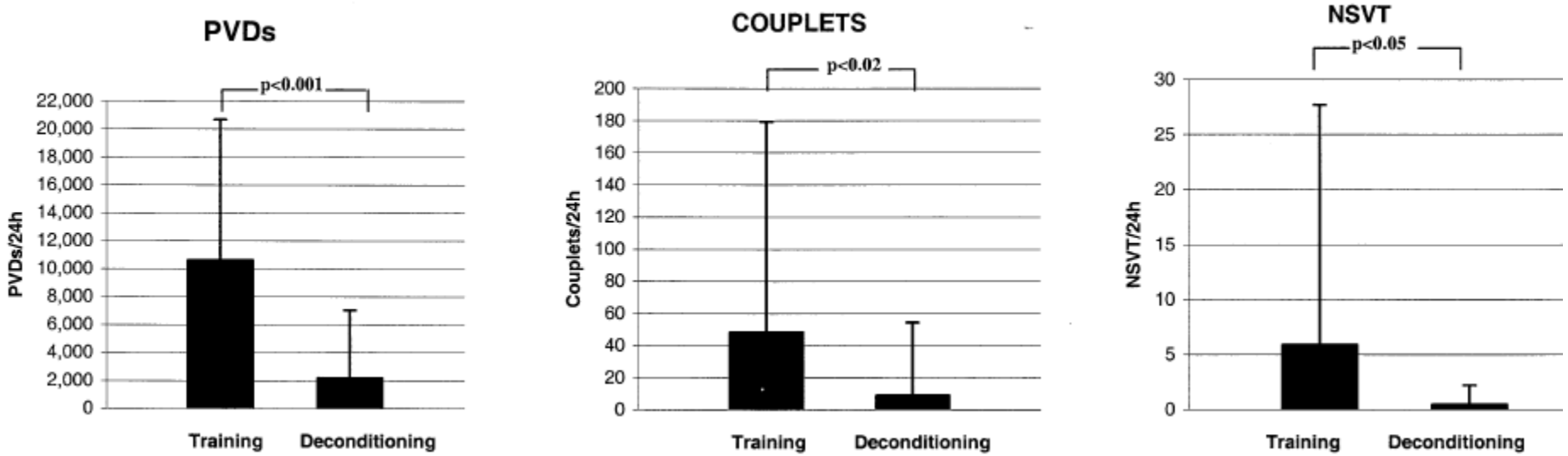

JACC Vol. 44, No. 5, 2004

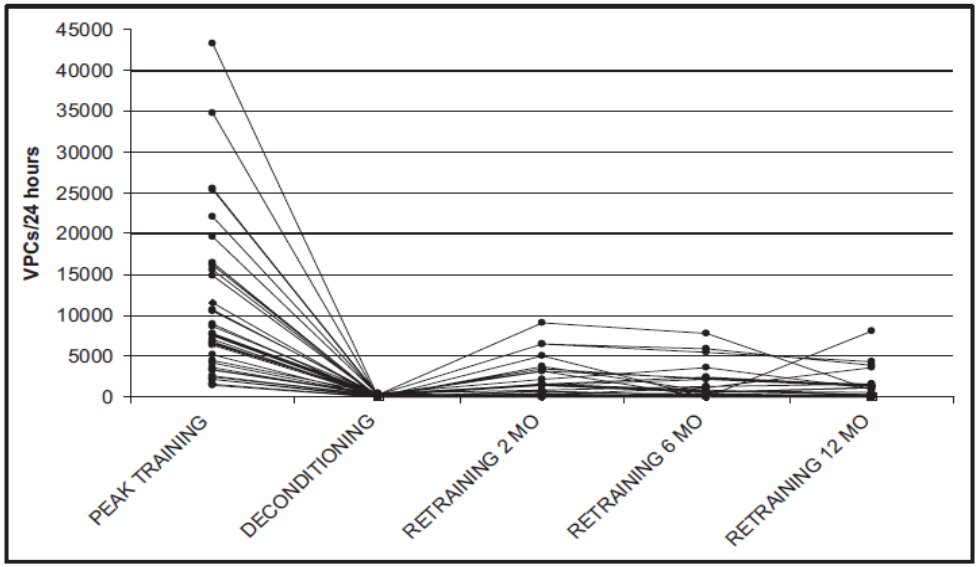

Am J Cardiol 2011;107:697–703

TABLE 1. Causes of Sudden Death in 387 Young Athletes in Minnesota

Cause	No. Athletes	%
Hypertrophic cardiomyopathy and left ventricular hypertrophy	102; 29	26.4; 13.7
Commotio cordis	77	19.9
Coronary artery anomalies	53	13.7
Myocarditis	20	5.2
Marfan syndrome	12	3.1
ARVD	11	2.8
Myocardial bridging	11	2.8
Aortic stenosis	10	2.6
Dilated cardiomyopathy	9	2.3
Mitral valve prolapse	9	2.3
Drug abuse	4	1.0
Long QT syndrome	3	0.8

Clin J Sport Med 2004;14:127–133)

Hypertrofinen kardiomyopatia

- Sydänlihaksen paksuuntuminen ilman selvää muuta syytä, sarkomeerin sairaus
- > 15 mm hypertrofia, jos suvussa ei HCM
- >13 mm, jos suvussa HCM
- Yleisin perinnöllinen sydänsairaus esiintyvyys

  1:500 (0.2%)

- Yleisin nuorten ja urheilijoiden äkkikuoleman syy

- Kilpaurheilukielto
- Vapaa-ajan liikunta alhaisella staattisella ja dynaamisella kuormituksella on sallittu

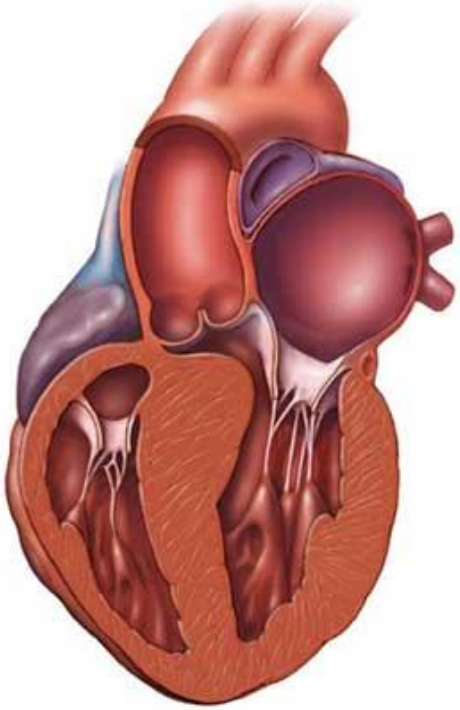

Oireet

- Oireettomuus!

- Äkkikuolema, rytmihäiriöt
  - tajunnanmenetys (VT, VF)
  - rytmihäiriötuntemukset, eteisvärinä

- Hengenahdistus
  - sydämen täyttymisvaiheen toimintahäiriö
  - supistusvaiheen vajaatoimintaa vain 5 %:lla, taudin loppuvaihe
  - vasemman kammion ulosvirtauskanavan ahtautuminen

- Rintakivut
  - Sydänlihaksen hapenpuute

>90% poikkeava EKG!

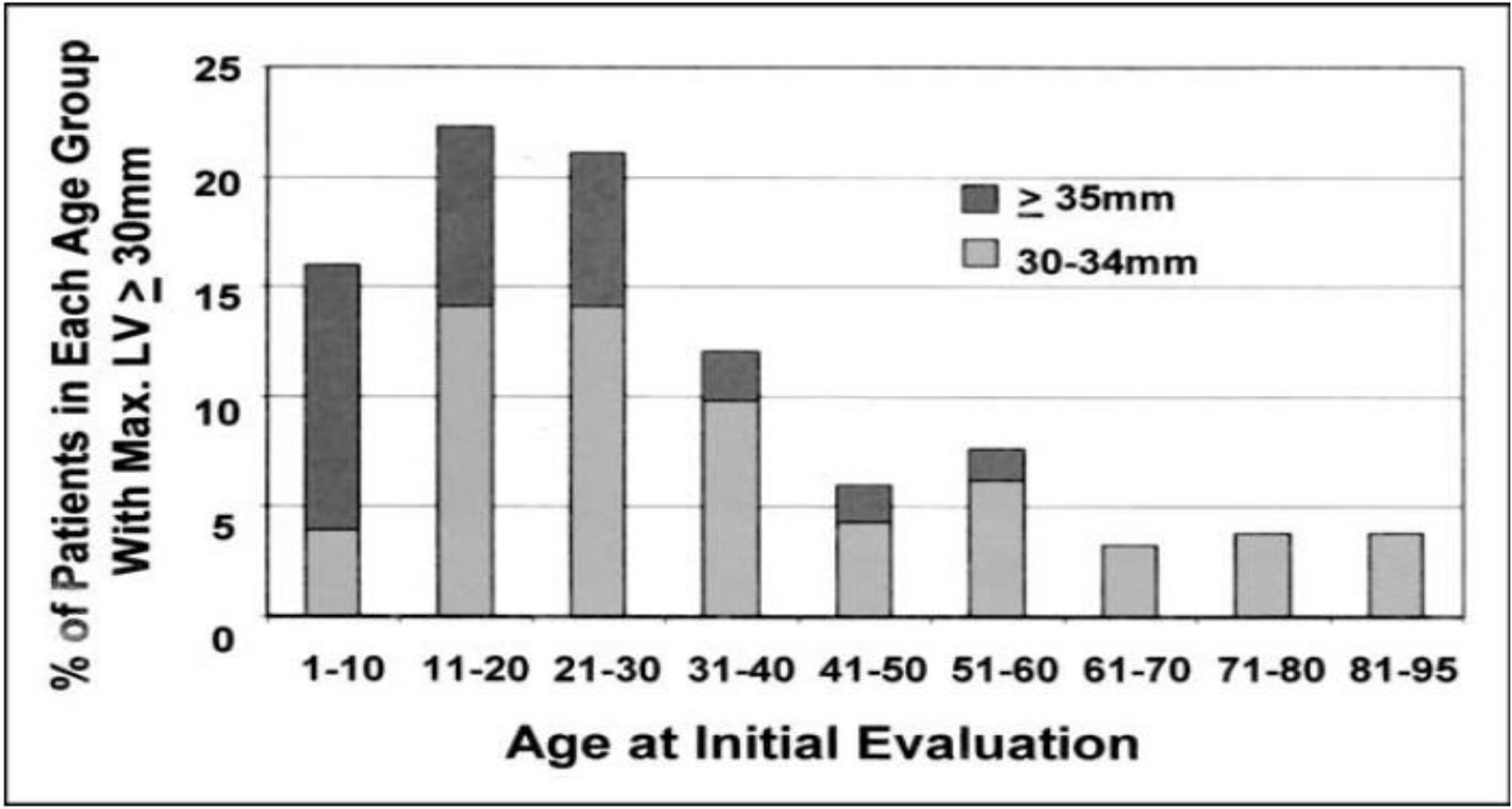

FIGURE 2. Relation between age and the proportion of patients with extreme LV hypertrophy (i.e., wall thickness ≥30 mm) in each age group.

Am J Cardiology 2003;91:626-628

	Pathological left-ventricular hypertrophy (hypertrophic cardiomyopathy)	Physiological left-ventricular hypertrophy (athlete's heart)
Focal pattern of left-ventricular hypertrophy	+	0
Left-ventricular cavity <45 mm	+	0
Left-ventricular cavity >55 mm	0	+
Left atrium enlargement	+	0
Bizarre ECG patterns	+	+
Abnormal left-ventricular filling	+	0
Family history of hypertrophic cardiomyopathy	+	0
Decreased thickness with deconditioning	0	+
VO_2 increase >110%	0	+
Late gadolinium enhancement	+	0
Pathogenic sarcomere mutation	+	0

ECG=electrocardiogram. VO_2=peak oxygen consumption. +=present. 0=absent. Modified from reference 65, with permission of the American Heart Association.

Table: **Distinguishing hypertrophic cardiomyopathy from athlete's heart when left-ventricular hypertrophy is within the grey zone of overlap (thickness, 13–15 mm in males and 11–12 mm in females)**

Lancet 2013; 381: 242–55

Laajentava kardiomyopatia

- Muiden samaa taudinkuvaa aiheuttavien sydänsairauksien oltava poissuljettu
  - Sydänlihastulehduksen jälkitila yleisin syy

- Esiintyvyys 40/100 000 normaali väestössä
- Etenee hiipien ja oireettomana
- Infektio usein muuttaa piilevän taudin oireiseksi
- Sydämen supistusvaiheen vajaatoiminnan oireet (ensioire 80 %:lla):
  - rasitushengenahdistus
  - väsymys
  - huono suorituskyky
  - turvotukset
- Rytmihäiriötuntemukset
- Tajunnanmenetys rytmihäiriön pohjalta
- Rintakipuja vaikka avoimet sepelvaltimot
- Kilpaurheilukielto
- Vapaa-ajan liikunta alhaisella staattisella ja dynaamisella kuormituksella on sallittu

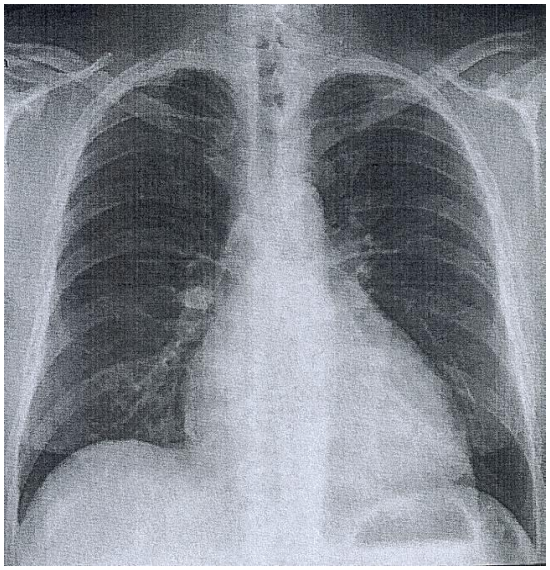

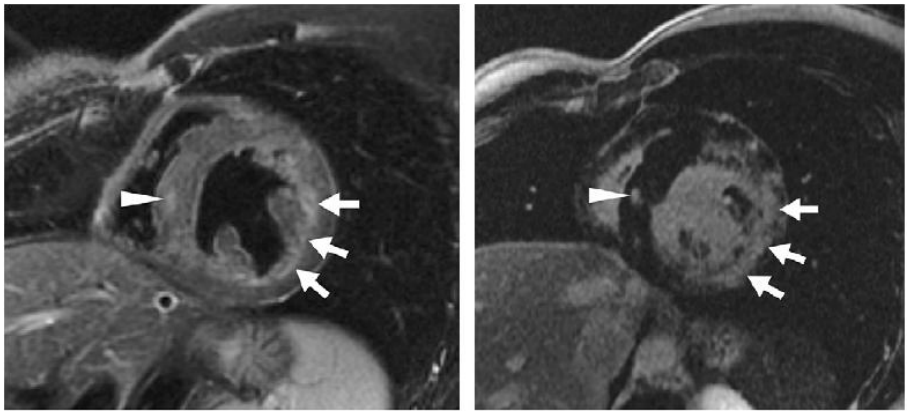

Clinical Radiology 66 (2011) 203–223

Sepelvaltimoiden anatomiset poikkeavuudet

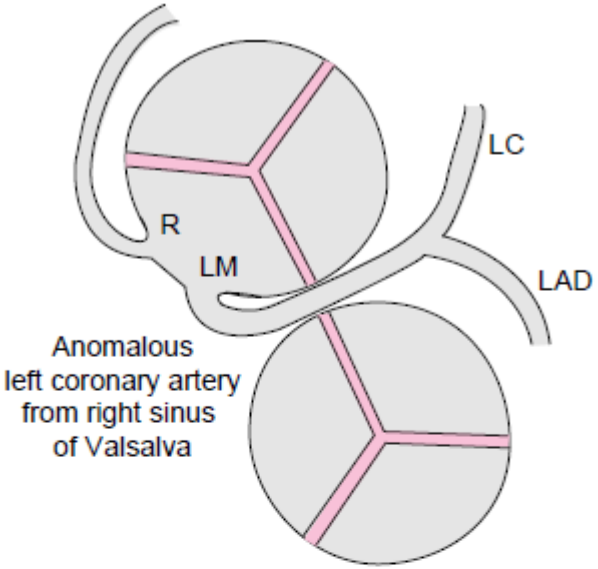

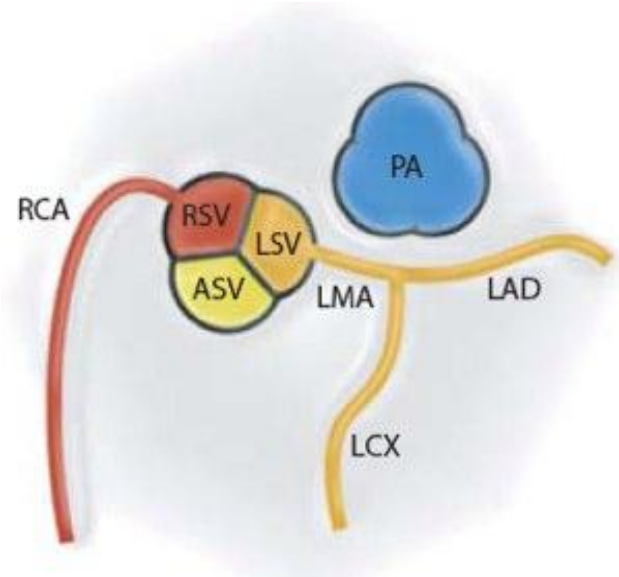

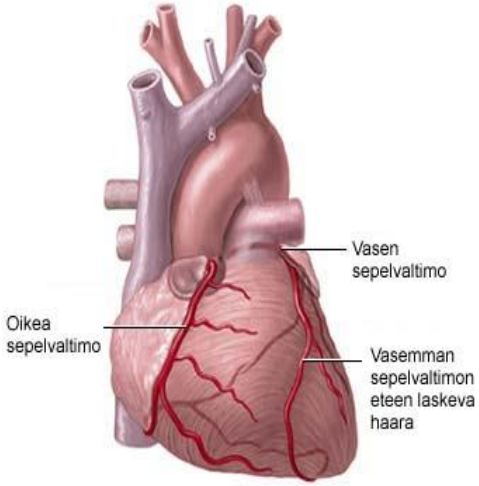

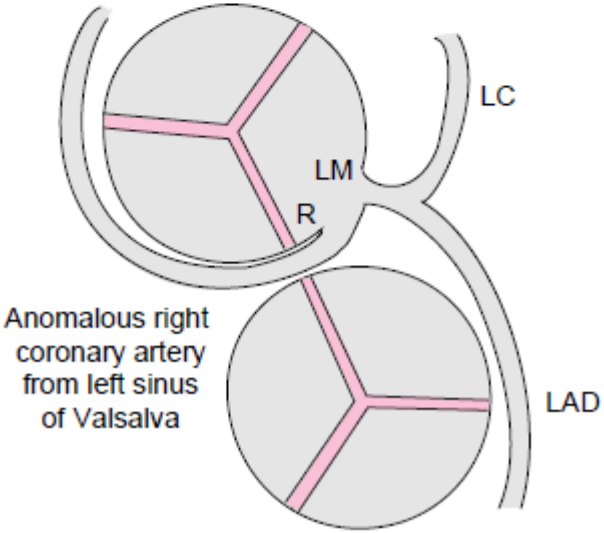

Normaali sepelvaltimoanatomia

Sports Med 1998 Nov; 26 (5)

Sepelvaltimoiden tietokonekuvaus

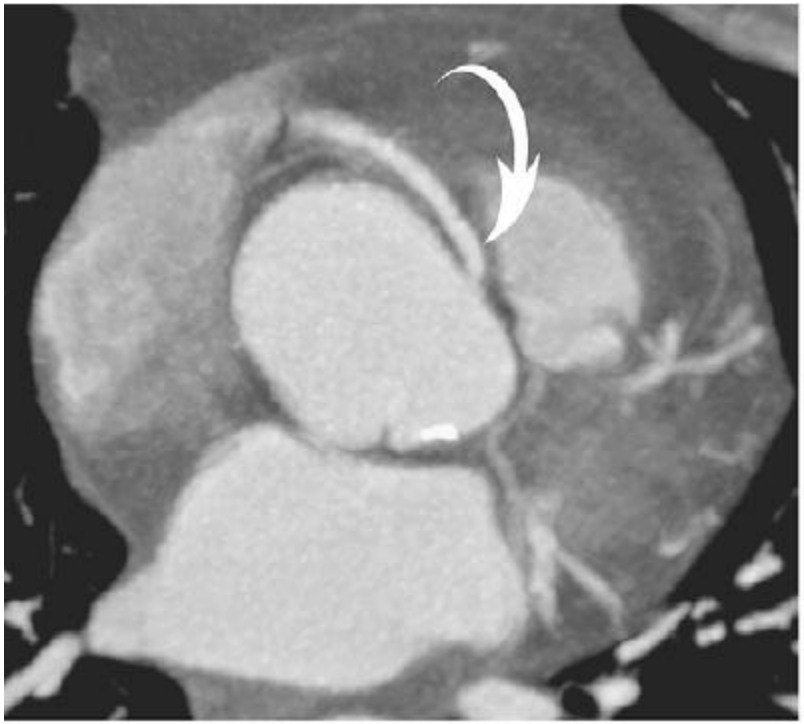

(a)

Vasen sepelvaltimo lähtee oikealta

(b)

Oikea sepelvaltimo lähtee vasemmalta

Clinical Radiology 66 (2011) 203–223

Sepelvaltimotauti ja urheilu

- Riskitekijöiden ja suorituskyvyn kartoittaminen > 35-vuotiailta
- Tuoreen sydäninfarktin tai koronaariohitusleikkauksen jälkeen urheilukielto vähintään 6-8 vko
- Vapaa-ajan liikunta alhaisella staattisella ja dynaamisella kuormituksella on sallittu
- Jos sydämen toiminta- tai rytmihäiriötä tai oireita kilpaurheilukielto

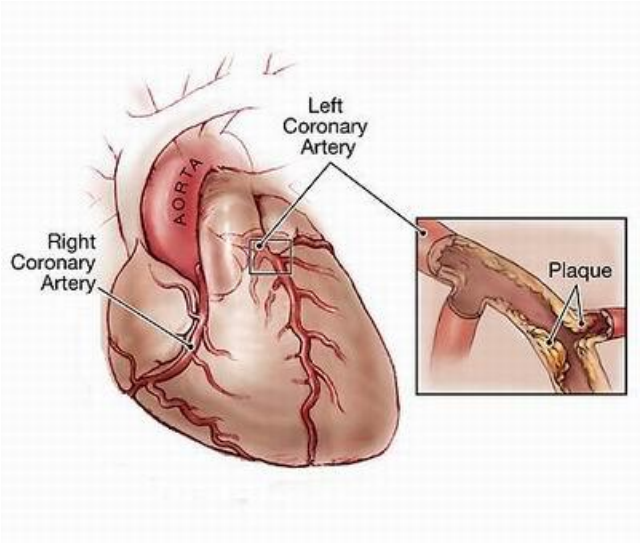

Aortan sairaudet

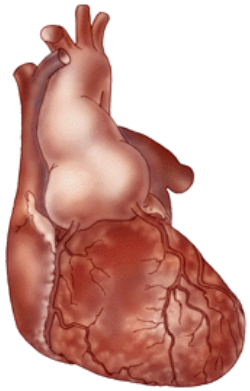

- Marfan syndroma
  - Esiintyvyys 1: 5000-10 000 normaali väestössä
  - Fibrilliini-1 geenivirhe
  - Sidekudossairaus, jonka ilmentymiä eri elimissä
  - lievä tai kohtalainen staattinen tai dynaaminen rasitus, jos ei sydän- eikä verisuonimuutoksia
  - Ei kilpaurheilua
- Aortan koarktaatio
  - pulssistatus
  - neliraajapaineet ja RR rasituksessa

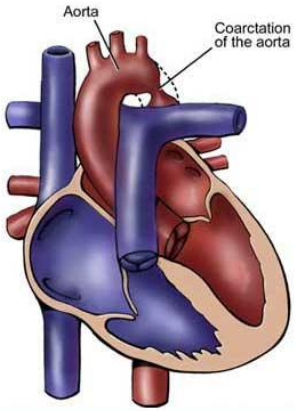

©Mayo Foundation for Medical Education and Research. All rights reserved.

Sydänläpistä

- Sydämen kuuntelussa urheilijoilla usein fysiologinen virtausääni johtuen hidaspulssisuudesta ja suuresta iskutilavuudesta

- Lievissä ja kohtalaisissa läppävuodoissa, joissa sydämen koko ja toimintakyky ovat normaaleja kaikki kilpaurheilu on sallittua

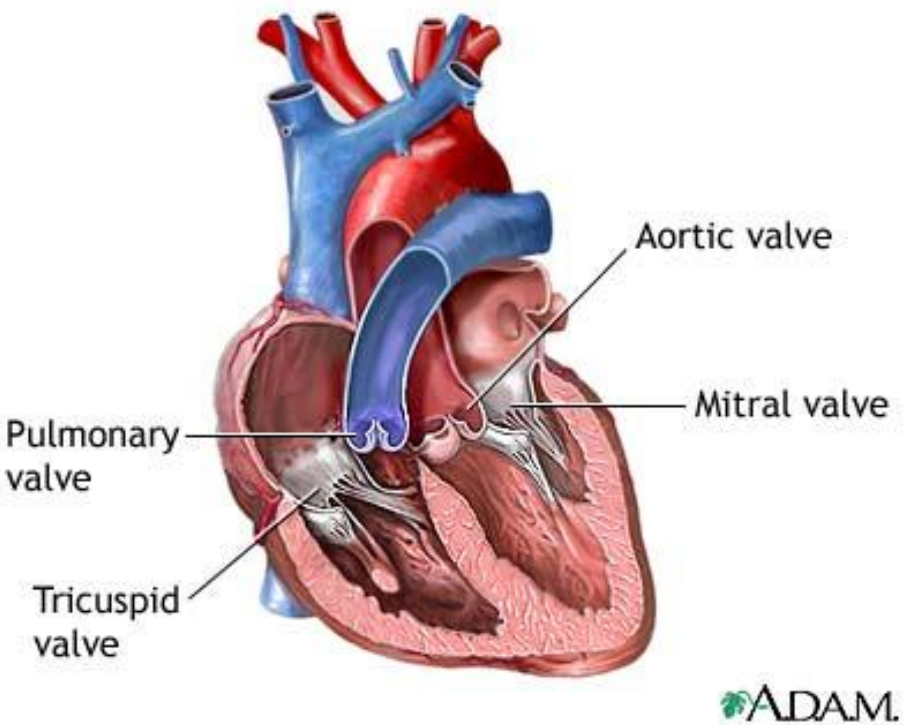

JACC 2005;8(45):1334-40

Mitraaliläpän prolapsi

- Läppärakenteiden venyminen, läppärakenteen paksuuntuminen
- Läppä painuu eteisen puolelle
  - 2-5 %:lla väestöstä
- Luonnollinen kulku vaihtelee
  - lievä vuoto, hyvä ennuste (nuorilla naisilla)
  - jännerihman katkeaminen
    → massiivi akuutti vuoto
  - merkittävä vuoto, huonompi ennuste
- Oireena voi olla rytmihäiriötuntemusta ja rintakipua
- Eteis- ja kammioperäistä rytmihäiriötä
- Lievä vuoto, ei oireita eikä prolapsin lisäksi muita riskitekijöitä kaikki kilpaurheilumuodot mahdollisia

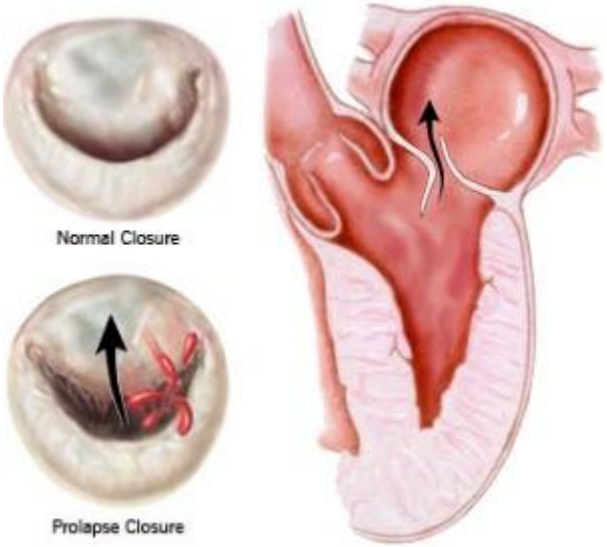

Tekoläppä ja urheilu

- Hiippaläpän bioläppä ilman antikoagulanttia, normaali sydämen toiminta
  - matala tai kohtalainen staattinen tai dynaaminen kilpaurheilu on sallittu
- Aorttaläpän mekaaninen tai bioläppä
  - Matala tai kohtalainen staattinen tai dynaaminen kilpaurheilu,
  - Mielellään KLR edeltävästi
- Antikoaguloidulla kontaktilajit kielletty

Lievät synnynnäiset sydänviat

- ASD, VSD, kaksiliuskainen aorttaläppä
  - Jos sydän muutoin terve
  - Ei rytmihäiriöitä
  - Ei oireita
  - Ei kilpaurheilurajoitteita

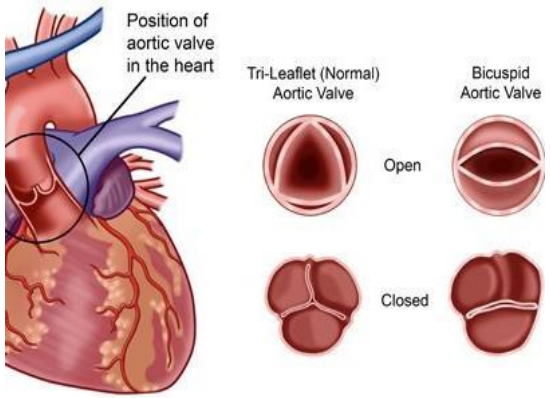

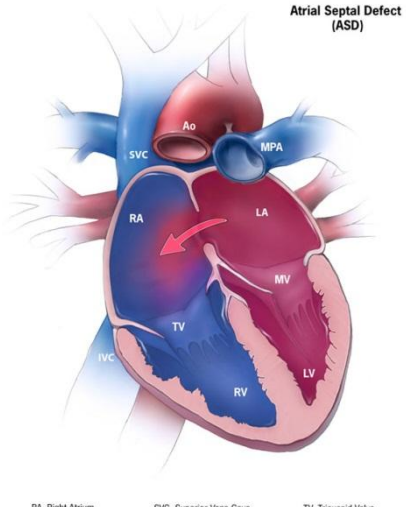

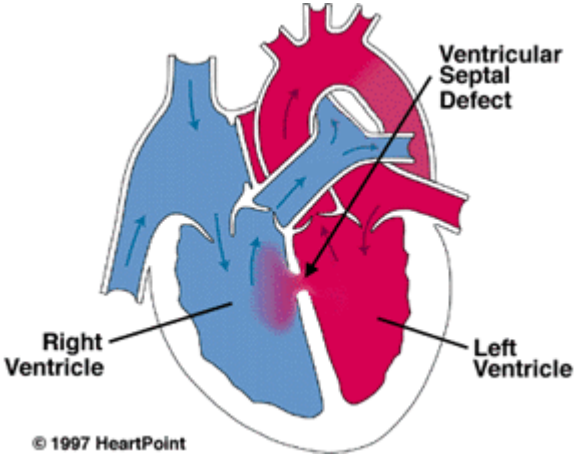

Hyvän laatuinen tajuttomuus

- Urheilusuoritus voi aiheuttaa tajunnan menetyksen myös ilman sydänsairautta tai sydämen rytmihäiriötä.
- Heijaste, joka saattaa käynnistyä sydämen esi- ja jälkikuormituksen äkillisten muutosten johdosta heti rasituksen jälkeen ns. vasovagaalisen reaktion
- Paras keino tämän heijasteen ehkäisemiseksi on päättää maksimaalinen suoritus alaraajojen kevyeen lihastyöhön.

Kertaluontoinen terveystarkastus verenkiertoelimistöä rasittavien lajien urheilijoille

- **Esitiedot**
  Liikuntaan liittyvä rintakipu, tajunnan menetys, huimaus tai poikkeava rasitushengenahdistus
- **Sukutausta sydänsairauksista**
  Äkillinen sydänkuolema tai perinnöllinen sydäntauti lähisukulaisella
- **Kliininen tutkimus**
- **EKG**
- **Mahdolliseen sydänsairauteen viittaavat löydökset johtavat jatkotutkimuksiin (esim. sydämen kaikututkimus, EKG:n pitkäaikaisrekisteröinti)**
- **Kaikille urheilijoille jaetaan tietoa hälyttävistä oireista, sukutaustatiedoista ja liikuntakiellosta infektion aikana**

Duodecim 2008;124:1067–8

Kardiologiset tutkimukset

- 12-kytkentäinen sydänfilmi
- Keuhkoröntgenkuva
- Sydänfilmin vrk-rekisteröinti
- Sydämen ultraäänitutkimus
- Kliininen rasituskoe
- Verikokeita: peruskokeita, geenitestit

- TILT
- Sydämen magneettitutkimus
- Sepelvaltimoiden tietokonekuvaus
- Rytmivalvuri
- Elektrofysiologiset tutkimukset

Epäile kardiomyopatiaa:

Abnormal ECG finding	Definition
T wave inversion	>1 mm in depth in two or more leads V2–V6, II and aVF or I and aVL (excludes III, aVR and V1)
ST segment depression	≥0.5 mm in depth in two or more leads
Pathological Q waves	>3 mm in depth or >40 ms in duration in two or more leads (except III and aVR)
Complete left bundle branch block	QRS≥120 ms, predominantly negative QRS complex in lead V1 (QS or rS), and upright monophasic R wave in leads I and V6
Intraventricular conduction delay	Any QRS duration ≥140 ms
Left axis deviation	−30° to −90°
Left atrial enlargement	Prolonged P wave duration of >120 ms in leads I or II with negative portion of the P wave≥1 mm in depth and ≥40 ms in duration in lead V1
Right ventricular hypertrophy pattern	$R\text{-}V_1+S\text{-}V_5>10.5$ mm AND right axis deviation >120°
Premature ventricular contractions	≥2 PVCs per 10 s tracing
Ventricular arrhythmias	Couplets, triplets and non-sustained ventricular tachycardia

Drezner JA, *et al. Br J Sports Med* 2013;**47**:137–152.

Epäile elektristä sairautta

Abnormal ECG Finding	Definition
Ventricular pre-excitation	PR interval <120 ms with a delta wave (slurred upstroke in the QRS complex) and wide QRS (>120 ms)
Long QT interval*	QTc ≥470 ms (male) QTc ≥480 ms (female) QTc ≥500 ms (marked QT prolongation)
Short QT interval*	QTc ≤320 ms
Brugada-like ECG pattern	High take-off and downsloping ST segment elevation followed by a negative T wave in ≥2 leads in V1–V3
Profound sinus bradycardia	<30 bpm or sinus pauses ≥3 s
Atrial tachyarrhythmias	Supraventricular tachycardia, atrial-fibrillation, atrial-flutter
Premature ventricular contractions	≥2 PVCs per 10 s tracing
Ventricular arrhythmias	Couplets, triplets, and non-sustained ventricular tachycardia

Note: These ECG findings are unrelated to regular training or expected physiological adaptation to exercise, may suggest the presence of pathological cardiovascular disease, and require further diagnostic evaluation.
*The QT interval corrected for heart rate is ideally measured with heart rates of 60–90 bpm. Consider repeating the ECG after mild aerobic activity for borderline or abnormal QTc values with a heart rate <50 bpm.

Drezner JA, *et al. Br J Sports Med* 2013;**47**:137–152.

Eri urheilulajien aiheuttamia EKG-poikkeavuuksien määriä (%)

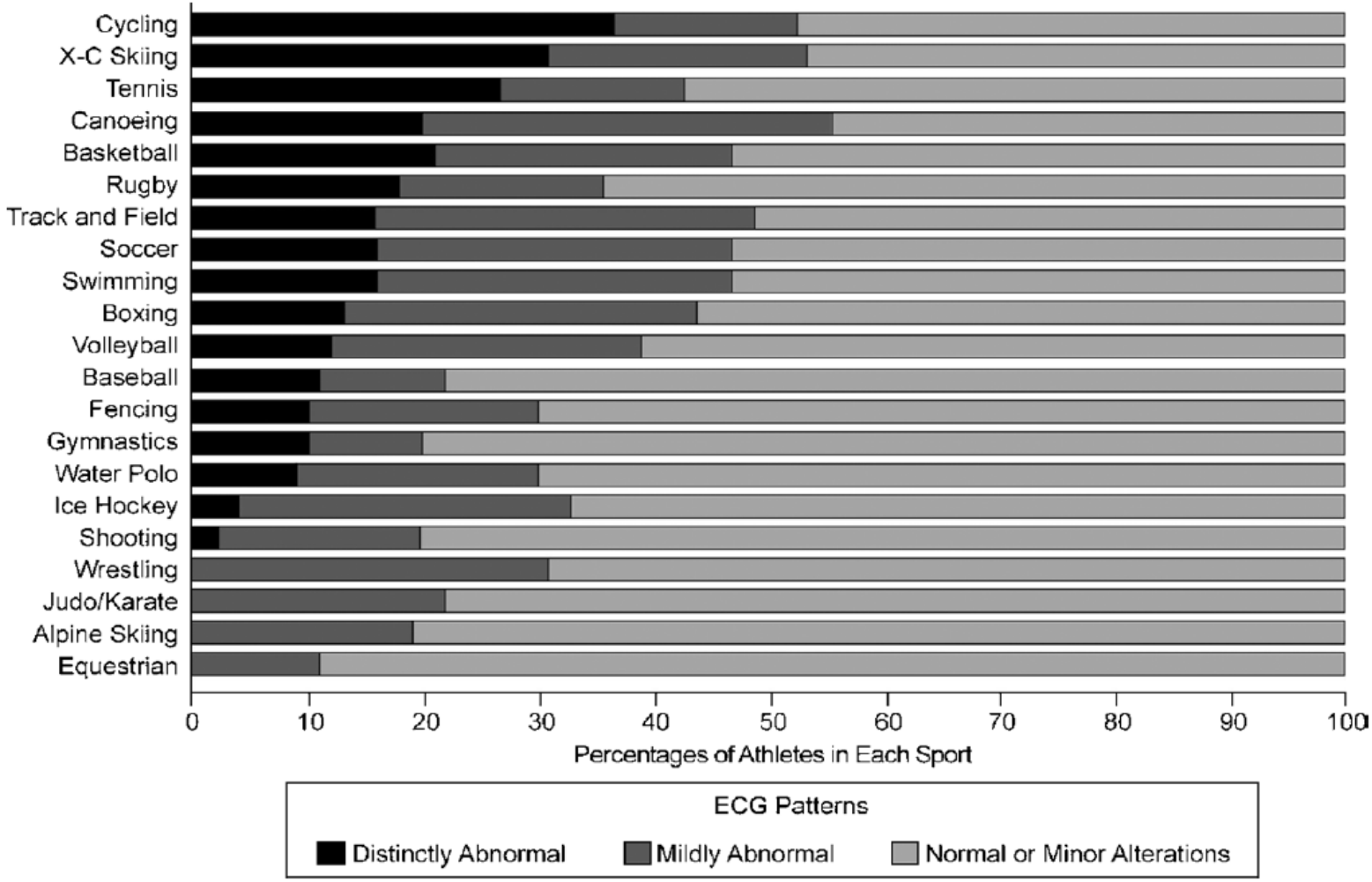

Distribution of the three types of ECG patterns according to type of sport among 1005 athletes.

Circulation 2000;102(3):278–84 (32)

Eri urheilulajien vaikutus LV:n kokoon

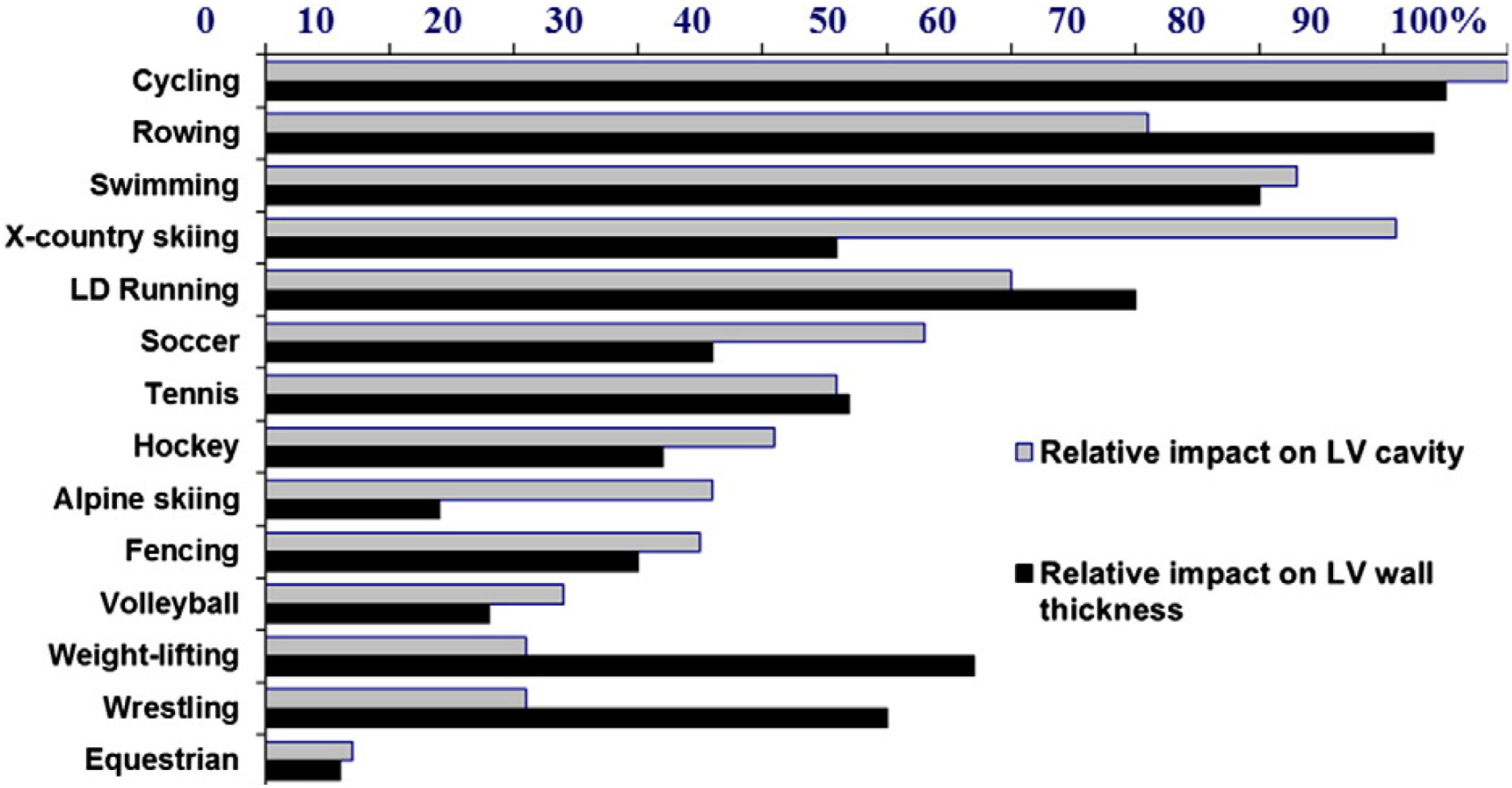

Progress in Cardiovascular Diseases 54 (2012) 387–396

Milloin lääkäriin?

- Rasitukseen liittyvä huimaus tai tajunnanmenetys
- Selittämätön suorituskyvyn lasku, rintakipu tai hengenahdistusoire
- Yhtäkkiä alkava ja päättyvä nopea säännöllinen rytmihäiriö on todennäköisimmin eteiskammiosolmukkeen kiertoaktivaatiotakykardia, joka paranee katetrihoidolla
- Jos urheilijalla todetaan runsaasti kammiolisälyöntejä tai lisälyönnit tuottavat oireita, sydänsairaus on suljettava pois
- Kestävyysurheilun harrastus lisää alttiutta eteisvärinään ja eteislepatukseen, ja tämä alttius suurenee iän karttuessa (hoitotarvearviot, antikoagulaatiohoito)

- Urheiluun liittyvää äkkikuolemariskiä voidaan pienentää tehokkaalla seulonnalla ja säännöllisillä lääkärintarkastuksilla

- Suunnattu terveystarkastus ei poista väärien positiivisten löydösten riskiä, vaan äkkikuolemalle altistavaan sairauteen mahdollisesti viittaavien löydösten tulkinta ja jatkotoimenpiteet ovat edelleen haaste

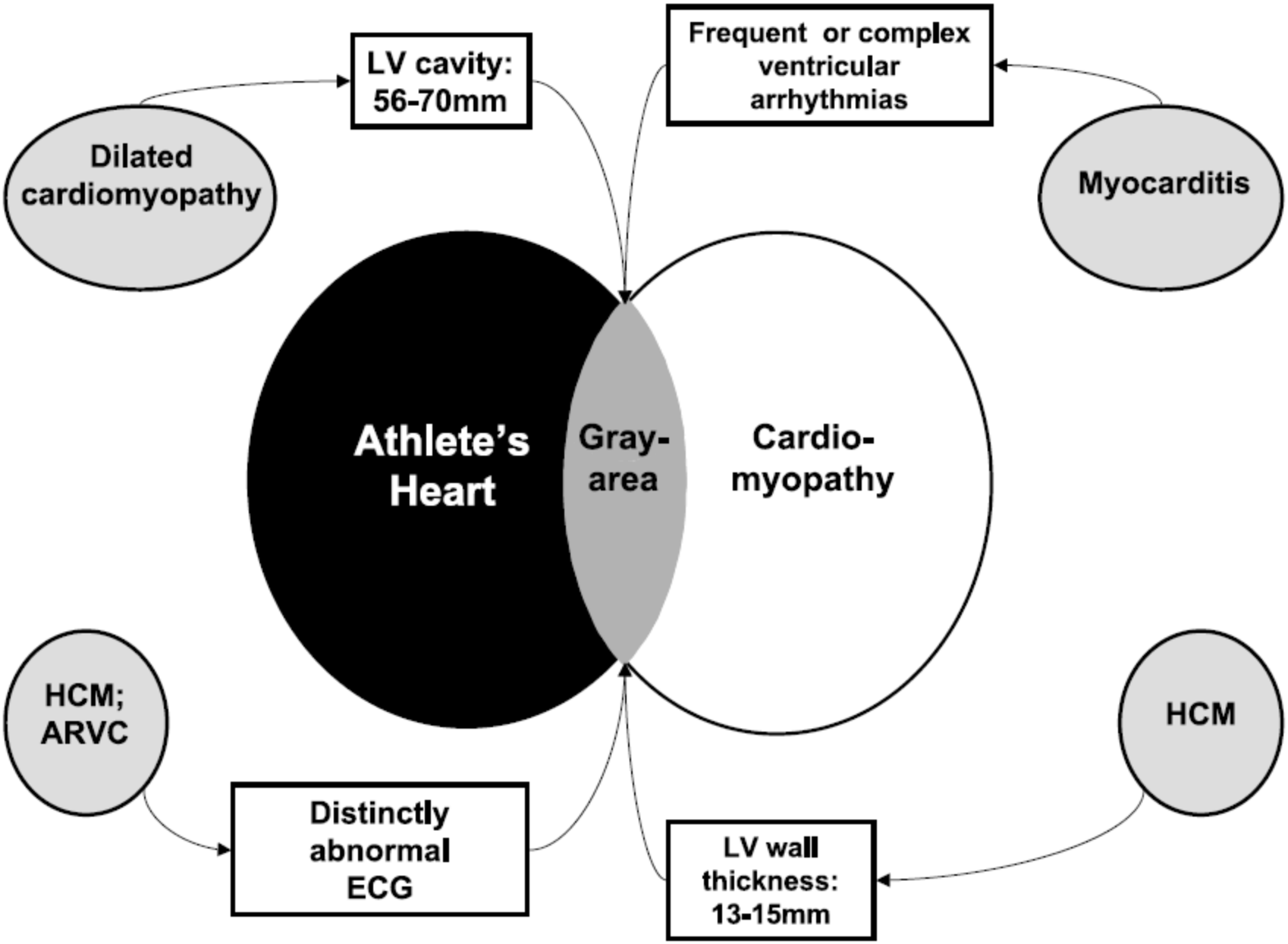

JACC Vol. 45, No. 8, 2005